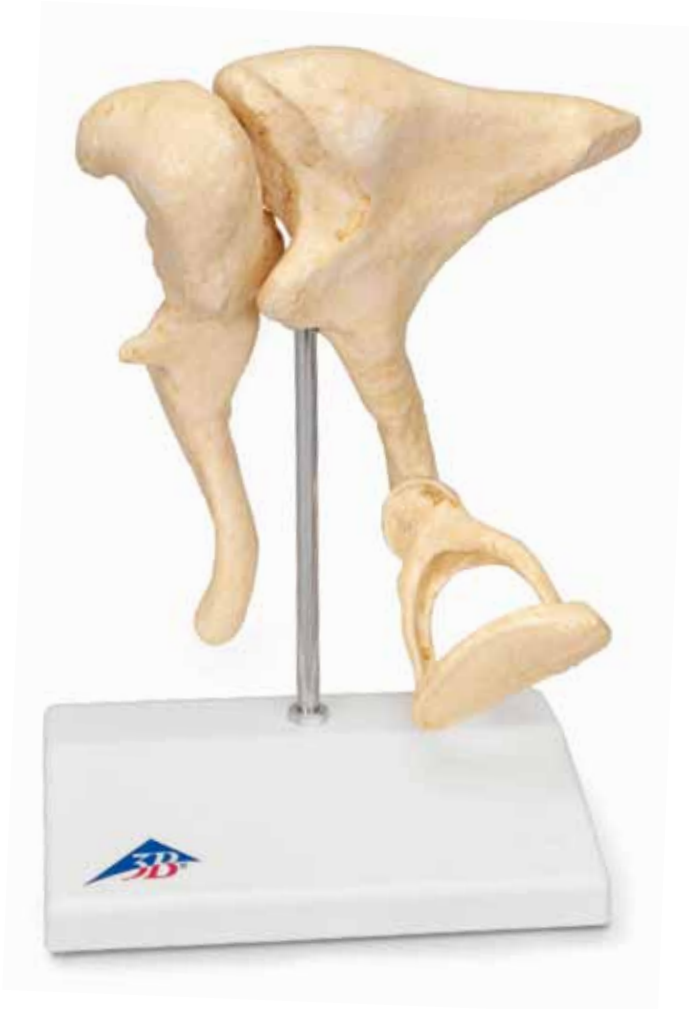



...going one step further



1012786 / 1009697 (BONELike™)

Ossicula auditus

(Ossicula auditoria)

- A Right auditory ossicles in natural position, medial view**
- B Malleus, posterior view**
- C Malleus, anterior view**
- D Incus, lateral view**
- E Incus, medial view**
- F Stapes, lateral anterior inferior view**
- G Base of stapes, medial posterior inferior view**

- 1 Malleus
- 2 Incus
- 3 Stapes
- 4 Caput mallei
- 5 Facies articularis
- 6 Manubrium mallei
- 7 Collum mallei
- 8 Processus lateralis
- 9 Processus anterior
- 10 Corpus incudis
- 11 Crus breve
- 12 Crus longum
- 13 Processus lenticularis
- 14 Caput stapedis
- 15 Crus posterius
- 16 Crus anterior
- 17 Basis stapedis



Auditory ossicles

20 times magnified

English

The three smallest bones that are joined to each other in the human body are located in the middle ear and are referred to as the auditory ossicles: malleus (hammer), incus (anvil) und stapes (stirrup). Their job is to transmit incoming sound from the eardrum via the vestibular window to the inner ear and mechanically amplify the sound. The inner ear must be protected from lasting harm which can be caused by loud noise, this is achieved by a reflex that triggers muscle movement (stapedius muscle). Causing the stapes to tilt for a short time and therefore sound can only be partially transmitted. If the auditory ossicles are shaken too vigorously (e.g. a sneeze or a cough), another muscle (tensor tympani) provides protection, by sticking to the hammer and tightening the eardrum. Otosclerosis is a typical condition that affects the auditory ossicles, causing them to stiffen, leading to increasing loss of hearing. In our model, you can see a cast and enlargement of original ossicles, created using micro CT.

- A Right auditory ossicles in natural position, medial view**
- B Malleus, posterior view**
- C Malleus, anterior view**
- D Incus, lateral view**
- E Incus, medial view**
- F Stapes, lateral anterior inferior view**
- G Base of stapes, medial posterior inferior view**

- 1 Hammer (Malleus)
- 2 Anvil (Incus)
- 3 Stirrup (Stapes)
- 4 Head of malleus
- 5 Articular facet
- 6 Handle of malleus
- 7 Neck of malleus
- 8 Lateral process
- 9 Anterior process
- 10 Body of incus
- 11 Short limb
- 12 Long limb
- 13 Lenticular process
- 14 Head of stapes
- 15 Posterior limb
- 16 Anterior limb
- 17 Base of stapes (Footplate)

Gehörknöchelchen

20-fache Vergrößerung

Als Gehörknöchelchen bezeichnet man die drei kleinsten Knochen des Menschen, die untereinander gelenkig verbunden sind und im Mittelohr liegen: Malleus (Hammer), Incus (Amboss) und Stapes (Steigbügel). Ihre Aufgabe ist die Weiterleitung des eintreffenden Schalls vom Trommelfell über das ovale Fenster zum Innenohr und die mechanische Schallverstärkung. Treten jedoch besonders laute Geräusche auf, gilt es, das Innenohr vor nachhaltigen Schäden zu schützen. Dies gelingt über einen Reflex der Muskelaktivität auslöst (M. stapedius). Infolge wird der Steigbügel kurzfristig verkantet und die Schallleistung kann nur noch in Teilen übertragen werden. Vor zu starken Bewegungen der Gehörknöchelchenkette (z.B. beim Niesen und Husten) schützt ein weiterer Muskel (M. tensor tympani), er setzt am Hammer an und spannt das Trommelfell. Eine typische Erkrankung, die die Gehörknöchelchen betrifft und zu ihrer Versteifung mit zunehmender Schwerhörigkeit führt, ist die Otosklerose. Bei unserem Modell handelt es sich um die Abformung und Vergrößerung von knöchernen Originalen mittels Micro-CT.

A Rechte Gehörknöchelchen im natürlichen Gefüge, mediale Ansicht

B Hammer, hintere Ansicht

C Hammer, vordere Ansicht

D Amboss, seitliche Ansicht

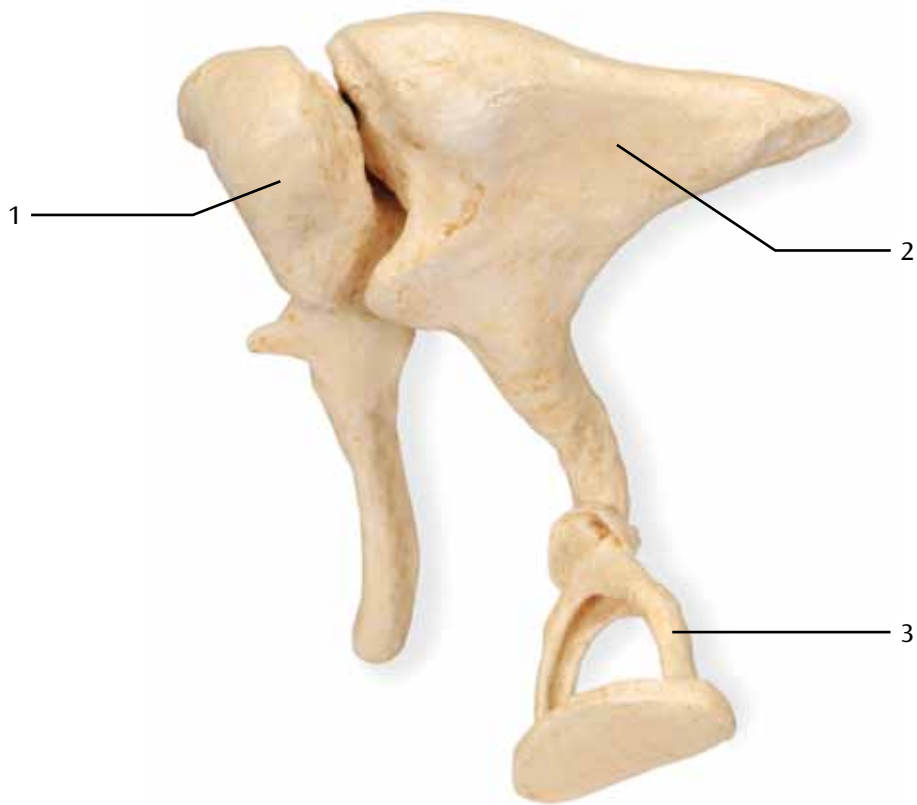
E Amboss, mediale Ansicht

F Steigbügel, vordere, seitliche, untere Ansicht

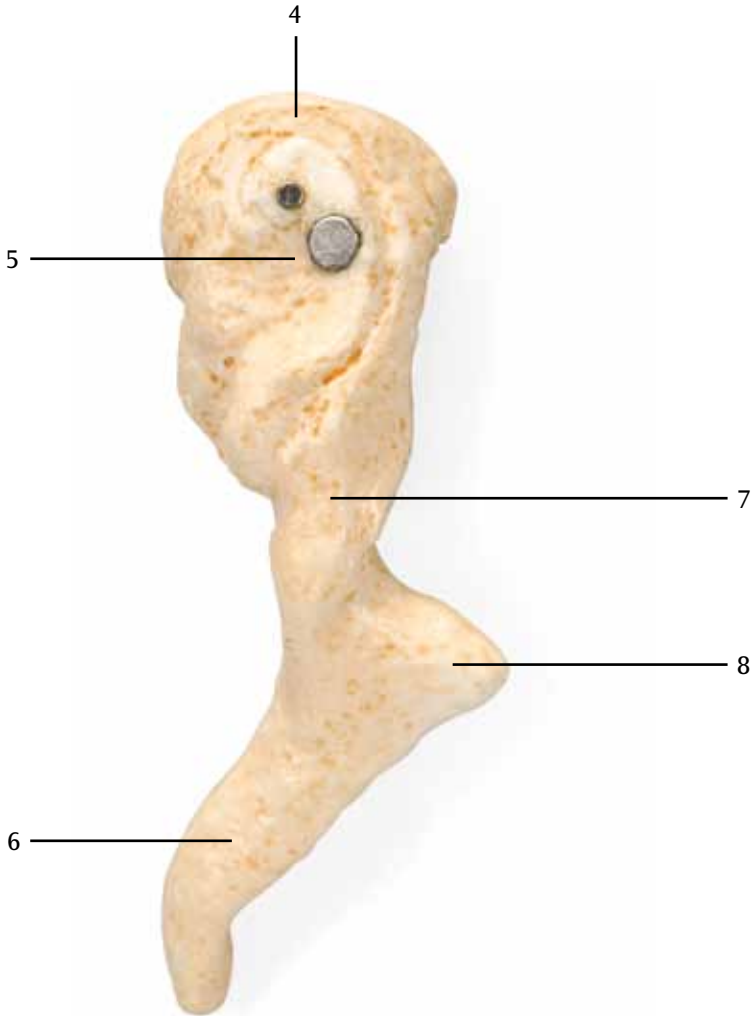
G Steigbügelgrundplatte, hintere, mediale, untere Ansicht

- 1 Hammer (Malleus)
- 2 Amboss (Incus)
- 3 Steigbügel (Stapes)
- 4 Hammerkopf
- 5 Gelenkfläche
- 6 Hammergriff
- 7 Hammerhals
- 8 Seitlicher Fortsatz
- 9 Vorderer Fortsatz
- 10 Ambosskörper
- 11 Kurzer Schenkel
- 12 Langer Schenkel
- 13 Linsenbeinfortsatz
- 14 Steigbügelkopf
- 15 Hinterer Schenkel
- 16 Vorderer Schenkel
- 17 Steigbügelgrundplatte

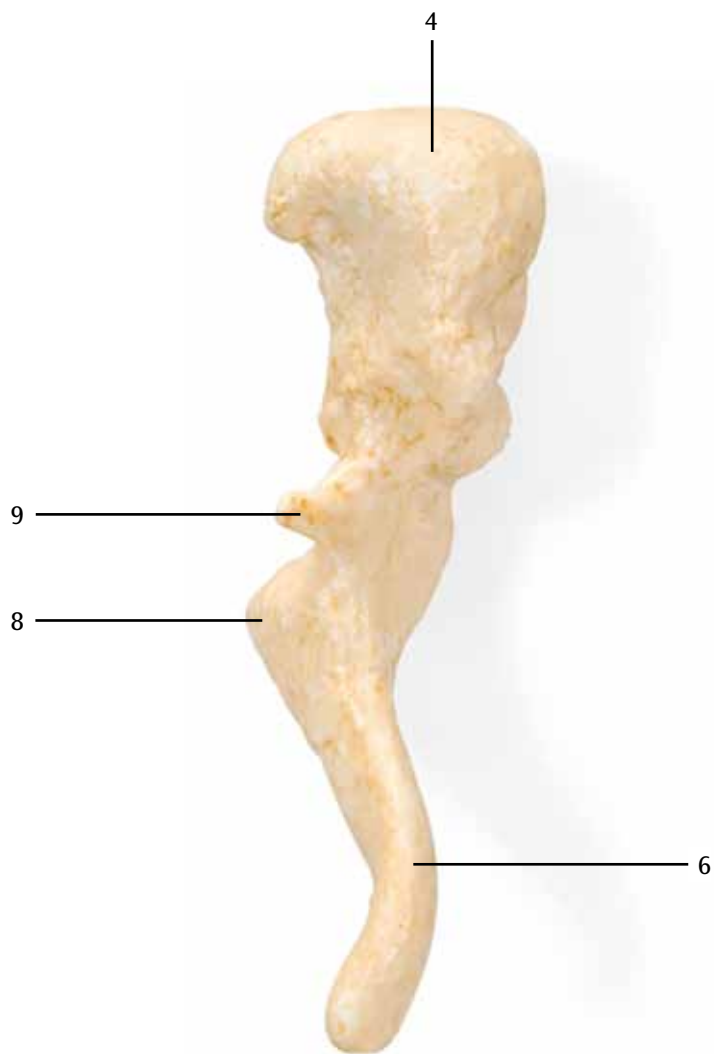
A

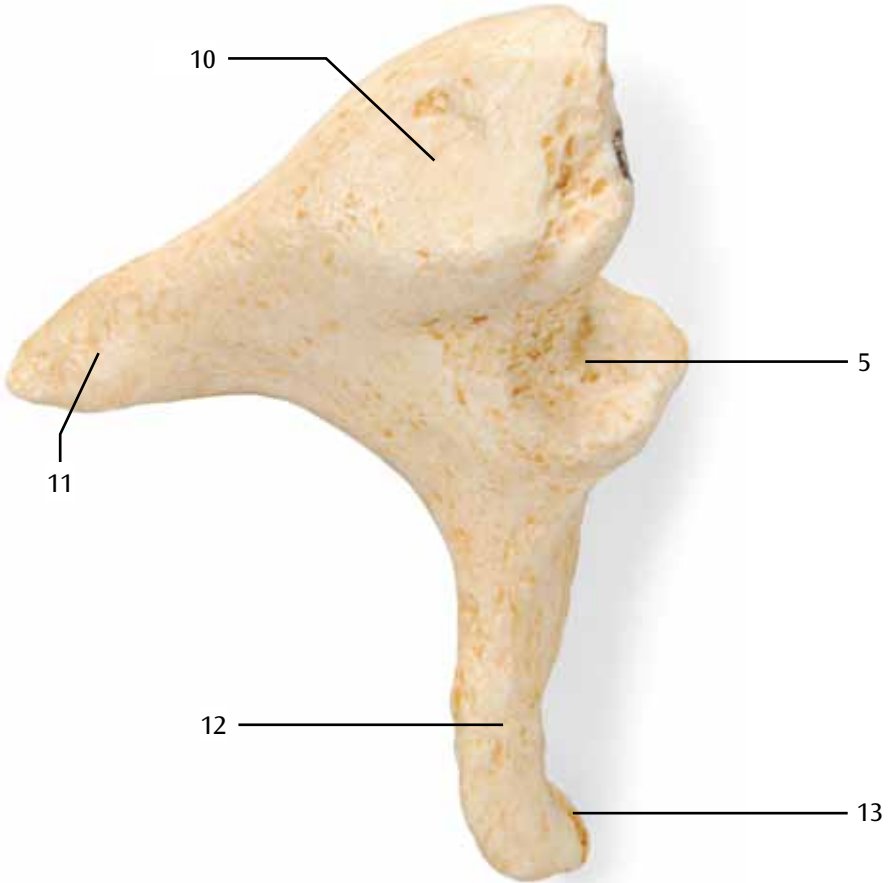


B

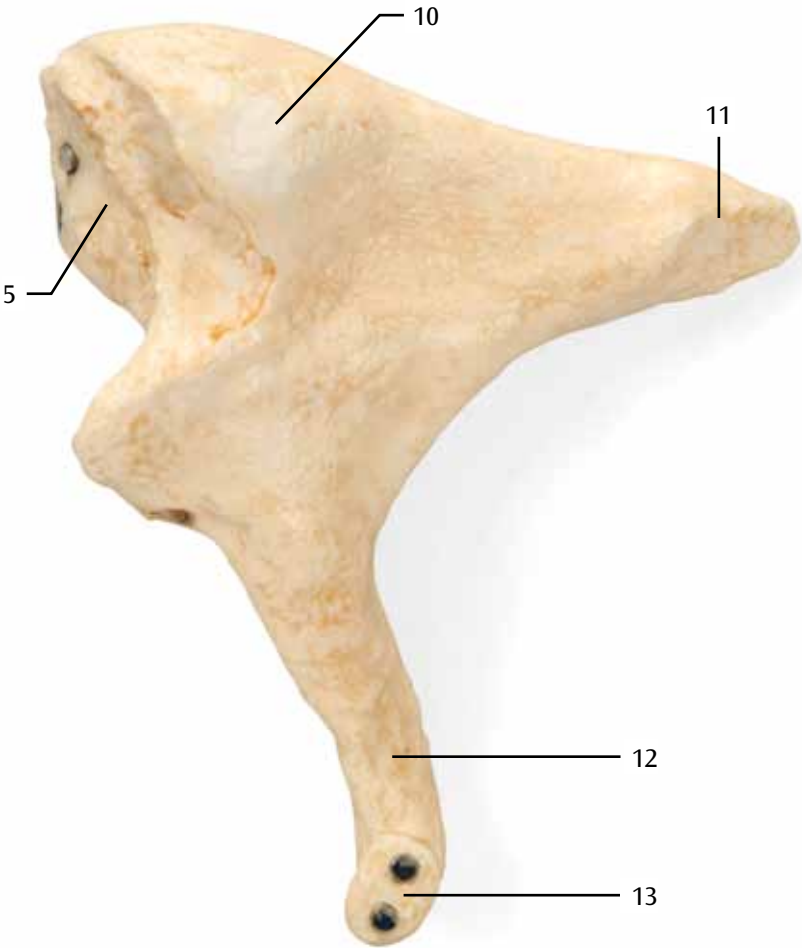


C

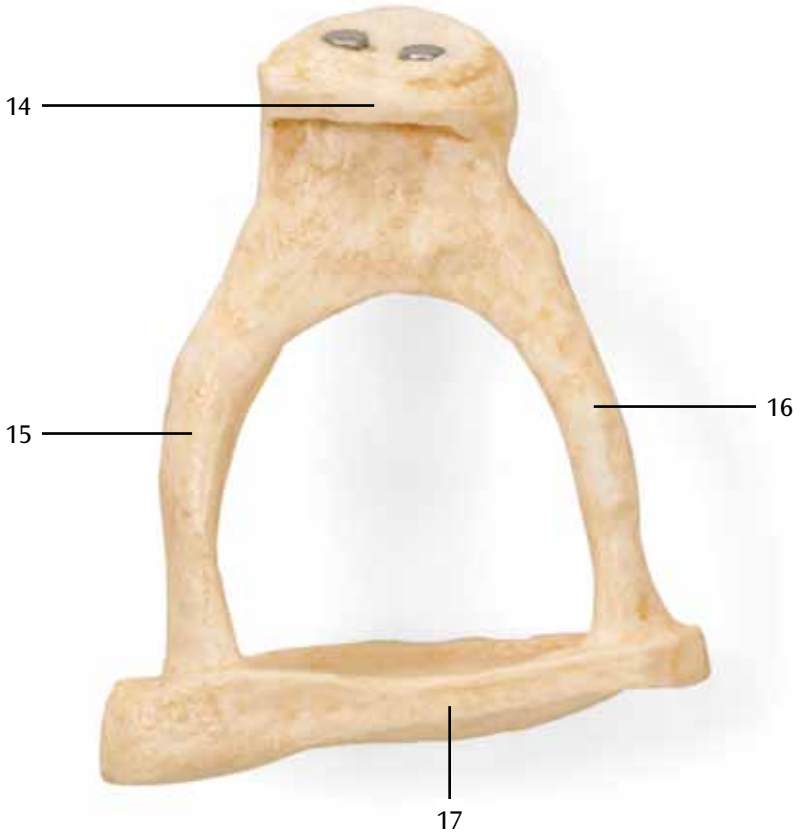




E



F



G



Huesecillos del oído medio

Español

20 veces su tamaño natural

Llamamos cadena de huesecillos u osículos a los tres huesos más pequeños del cuerpo humano, unidos entre sí mediante articulaciones. Se encuentran en el oído medio. Malleus (Martillo), Incus (Yunque) y Stapes (Estribo). Su función es la de transmitir el sonido entrante desde el tímpano a través de la ventana oval hasta el oído interno, provocando así una intensificación mecánica del sonido. En caso de que nos veamos sometidos a ruidos muy fuertes, es importante proteger el oído interno de daños permanentes. Esto es posible gracias a un reflejo que desencadena cierta actividad muscular (M. estapedio). Como consecuencia de esto, el estribo adopta una posición levemente ladeada, de modo que la intensidad del sonido puede transmitirse sólo por partes. Cuando se producen movimientos demasiado fuertes de la cadena de huesecillos (como por ejemplo cuando tosemos o estornudamos) hay otro músculo que tiene una función protectora (M. tensor del tímpano), su tendón se inserta en el martillo y tensa el tímpano. Una enfermedad típica, que afecta a los osículos del oído y que conlleva su rigidez y la consecuente pérdida de audición, es la otosclerosis. Nuestra maqueta es una réplica aumentada de piezas óseas originales utilizando el Micro-TC.

- A Cadena de huesillos del oído derecho en su disposición natural, vista medial**
- B Martillo, vista posterior**
- C Martillo, visto de frente**
- D Yunque, vista lateral**
- E Yunque, vista medial**
- F Estribo, visto de frente, de lado y desde abajo**
- G Platina del estribo, vista desde atrás, de lado y desde abajo**

- 1 Martillo (Malleus)
- 2 Yunque (Incus)
- 3 Estribo (Stapes)
- 4 Cabeza del martillo
- 5 Superficie articular
- 6 Mango del martillo
- 7 Cuello del martillo
- 8 Apófisis lateral
- 9 Apófisis anterior
- 10 Cuerpo del yunque
- 11 Apófisis corta
- 12 Apófisis larga
- 13 Apófisis lenticular
- 14 Cabeza del estribo
- 15 Crura posterior
- 16 Crura anterior
- 17 Platina del estribo

Osselets de l'ouïe

agrandis 20 fois

On appelle osselets les trois plus petits des os humains, qui sont reliés entre eux et situés dans l'oreille moyenne. Malleus (marteau), Incus (enclume) et Stapes (étrier). Leur fonction est de transmettre les sons entrants de la membrane tympanique par la fenêtre ovale jusqu'à l'oreille interne et l'amplification mécanique du son. Si des sons particulièrement forts sont perçus il est nécessaire de protéger l'oreille interne contre des lésions irréversibles. Ceci est permis grâce à un réflexe qui déclenche l'activité musculaire (M. stapedius). Ensuite le stapes bascule momentanément et le son n'est transmis que partiellement. Un autre muscle sert à protéger la chaîne des osselets contre les mouvements violents (par exemple lors des éternuements ou de la toux) (M. tensor tympani), il est situé sur le malleus et tend la membrane tympanique. Une maladie typique qui concerne les osselets et qui conduit à une surdité croissante avec leur rigidification est l'otosclérose. Notre modèle montre un moulage et un agrandissement des osselets originaux avec micro-TC.

- A Osselets droits de l'ouïe dans leur structure naturelle, vue médiale**
- B Malléus, vue postérieure**
- C Malléus, vue antérieure**
- D Incus, vue latérale**
- E Incus, vue médiale**
- F Stapès, vue antérieure, latérale, par en-dessous**
- G Base du stapès, vue postérieure, médiale, par en-dessous**

- 1 Marteau (Malléus)
- 2 Enclume (Incus)
- 3 Étrier (Stapès)
- 4 Tête du malléus
- 5 Face articulaire
- 6 Manche du malléus
- 7 Col du malléus
- 8 Processus latéral
- 9 Processus antérieur
- 10 Corps de l'incus
- 11 Branche courte
- 12 Branche longue
- 13 Processus lenticulaire
- 14 Tête du stapès
- 15 Branche postérieure
- 16 Branche antérieure
- 17 Base du stapès

Ossículos da audição

Português

Ampliação 20x

Os ossículos auditivos são os três menores ossos do ser humano. Estes estão interligados de forma flexível entre si e se encontram no ouvido médio. Malleus (martelo), incus (bigorna) e stapes (estribo). Sua função consiste na transmissão de ondas sonoras da membrana timpânica, passando pela janela oval em caminho ao ouvido interno assim como a fortificação mecânica das ondas sonoras. Caso apareçam barulhos especialmente altos, o ouvido interno deverá então ser protegido contra danos permanentes. Isto ocorre através de um reflexo que desencadeia uma atividade muscular (músculo estapédio). Por causa disto, o estribo fica empurrado temporariamente e somente parte da força do som pode ser transmitida. Contra movimentos demasiados fortes dos ossículos auditivos (por exemplo ao espirrar ou tossir), protege um outro músculo (músculo tensor do tímpano), ele se fixa no martelo e distende a membrana timpânica. Uma doença típica, que ataca os ossículos auditivos e que leva ao seu enrijecimento e à deficiência auditiva, é a otosclerose. O nosso modelo consiste na moldagem e na ampliação de ossículos originais através de Micro-CT.

A Ossículos direitos em estrutura natural, visão medial

B Martelo, visão posterior

C Martelo, visão anterior

D Bigorna, visão lateral

E Bigorna, visão medial

F Estribo, visão anterior, lateral, inferior

G Platina do estribo, visão posterior, medial, inferior

- 1 Martelo (Malleus)
- 2 Bigorna (Incus)
- 3 Estribo (Stapes)
- 4 Cabeça do martelo
- 5 Superfície de articulação
- 6 Manúbrio do martelo
- 7 Colo do martelo
- 8 Processo lateral
- 9 Processo anterior
- 10 Corpo da bigorna
- 11 Perna curta
- 12 Perna longa
- 13 Processo lenticular
- 14 Cabeça do estribo
- 15 Perna posterior
- 16 Perna anterior
- 17 Platina do estribo

Ossicini dell'orecchio

Ingrandimento con fattore 20

Si definiscono ossicini dell'orecchio le tre ossa più piccole dell'uomo, collegate le une alle altre dinamicamente e posizionate nell'orecchio medio: martello, incudine e staffa. La loro funzione è trasmettere il suono in ingresso dal timpano attraverso la finestra ovale all'orecchio interno e di amplificarlo meccanicamente. Se tuttavia sono presenti rumori particolarmente intensi, l'orecchio interno deve essere protetto da danni permanenti. Ciò avviene attraverso un riflesso dell'attività muscolare del muscolo stapedio (riflesso stapediale), per cui la staffa viene trattenuta brevemente e le onde sonore possono essere trasmesse solo in modo parziale. Un ulteriore muscolo, il tensore del timpano, protegge da movimenti troppo violenti della catena di ossicini (ad es. quando si starnutisce o si tossisce): esso si inserisce sul martello e tende il timpano. Una patologia tipica che colpisce gli ossicini dell'orecchio e che porta al loro irrigidimento con progressiva perdita dell'udito è l'otosclerosi. Il nostro modello rappresenta un calco e ingrandimento di ossicini originali tramite una TC microscopica.

- A Ossicini dell'orecchio destro in posizione naturale, vista mediale**
- B Martello, vista posteriore**
- C Martello, vista anteriore**
- D Incudine, vista laterale**
- E Incudine, vista mediale**
- F Staffa, vista anteriore, laterale, inferiore**
- G Base della staffa, vista posteriore, mediale, inferiore**

- 1 Martello (Malleus)
- 2 Incudine (Incus)
- 3 Staffa (Stapes)
- 4 Capo del martello
- 5 Faccia articolare
- 6 Manubrio del martello
- 7 Collo del martello
- 8 Processo laterale
- 9 Processo anteriore
- 10 Corpo dell'incudine
- 11 Braccio corto
- 12 Braccio lungo
- 13 Processo lenticolare
- 14 Testa della staffa
- 15 Branca posteriore
- 16 Branca anteriore
- 17 Base della staffa

耳小骨，20倍大モデル

日本語

これらの骨が鼓膜から伝わってきた音を前庭窓を經由して内耳に届けるとともに、音を機械的に増幅する役割を担っています。

アブミ骨には小さな筋、アブミ骨筋がつながっており、この筋肉の反射（アブミ骨筋反射）により、内耳は騒音などにより受ける継続的な損傷から守られています。筋肉の反射がおおるとアブミ骨は短時間傾きます。これにより一部の音のみが伝わるようになります。

耳小骨が大きく揺さぶられた場合（くしゃみや咳など）は、鼓膜張筋がツチ骨引いて固定し鼓膜を張ることで防御機構を発揮します。

耳硬化症は耳小骨に影響を与える典型的なもので、耳小骨の動きが硬くなり聴力が衰えます。このモデルはマイクロCTにより得られた像を元に、耳小骨を拡大して再現しています。

- A 右耳小骨，内側面
- B ツチ骨，背面
- C ツチ骨，前面
- D キヌタ骨，外側面
- E キヌタ骨，内側面
- F アブミ骨，前外側面
- G アブミ骨底，後外側面

- 1 ツチ骨（槌）
- 2 キヌタ骨（砧）
- 3 アブミ骨（鐙）
- 4 ツチ骨頭
- 5 関節面
- 6 ツチ骨柄
- 7 ツチ骨頸
- 8 外側突起
- 9 前突起
- 10 キヌタ骨体
- 11 短脚
- 12 長脚
- 13 豆状突起
- 14 アブミ骨頭
- 15 後脚
- 16 前脚
- 17 アブミ骨底

Слуховые косточки

20-кратное увеличение

Три самых маленьких кости в теле человека соединены между собой, располагаются в среднем ухе и называются слуховыми косточками: молоточек, наковальня и стремя. Их функцией является передача поступающего звукового сигнала от барабанной перепонки через окно преддверия к внутреннему уху и механическое усиление звука. Внутреннее ухо должно быть защищено от длительного вредного воздействия, например громкого шума. Это достигается с помощью рефлекса, вызывающего движение мышцы (стременной), которая на короткое время отклоняет стремечко, благодаря чему происходит лишь частичная передача звукового сигнала. При очень энергичном встряхивании слуховых косточек (например, при чихании и кашле), защиту обеспечивает другая мышца (мышца, напрягающая барабанную перепонку), фиксируя молоточек и натягивая барабанную перепонку. Отосклероз – распространенное заболевание с поражением слуховых косточек, приводящее к их ригидности, и, как следствие, прогрессирующему ухудшению слуха. В нашей модели представлены литые, увеличенные в размерах копии оригинальных слуховых косточек, созданные методом микрокомпьютерной томографии.

A Правые слуховые косточки в естественном положении, вид изнутри

B Молоточек, вид сзади

C Молоточек, вид спереди

D Наковальня, вид сбоку

E Наковальня, вид изнутри

F Стремя, вид сбоку, спереди и снизу

G Основание стремени, вид изнутри, сзади и снизу

- 1 Молоточек
- 2 Наковальня
- 3 Стремя
- 4 Головка молоточка
- 5 Суставная поверхность
- 6 Рукоятка молоточка
- 7 Шейка молоточка
- 8 Боковой отросток
- 9 Передний отросток
- 10 Тело наковальни
- 11 Короткая ножка
- 12 Длинная ножка
- 13 Чечевицеобразный отросток
- 14 Головка стремени
- 15 Задняя ножка
- 16 Передняя ножка
- 17 Основание стремени

听小骨

20倍放大

中文

人体内部三块最小的骨头：锤骨、砧骨和镫骨位于中耳内，并相互连接，被称为听小骨。它们的功能是把鼓膜的声波振动通过前庭窗传导到内耳，并物理地放大声音信号。内耳必须避免由高分贝噪音导致的持续伤害，这依靠一种触发肌肉（镫骨肌）移动的反射得以完成。让镫骨短时间内倾斜，使得声音只能部分传导过去。如果听小骨剧烈震动（如打喷嚏或者咳嗽），那么另外一块肌肉（鼓膜张肌）会紧紧黏住锤骨并紧缩鼓膜，为听小骨提供保护。耳硬化症是影响听小骨的特殊情况，会导致听小骨变硬，从而丧失听力。从我们的模型中，您可以看到采用微型CT技术制作而成的原始听小骨模制品以及放大模型。骨头主要由骨皮质、骨密质和位于内部的被称为松质骨的海绵状骨组成。这种结构意味着它们很轻，并且需要相对较少的骨质，同时又非常坚硬。骨髓被海绵状骨形成的腔所保护，海绵状骨的结构受到各种因素如压力、弯曲度和扭转度的影响。不同骨头所含有的骨密质和骨松质的量也会有所差别：松质骨形成椎骨体的大部分，组成很多小的骨小梁。人体手臂和腿上的骨头，被称为长骨，主要由骨皮质组成。骨头主要由钙和磷酸盐晶体组成，钙和磷酸盐晶体被包裹在丝蛋白和胶原蛋白组成的网络内，给予骨头强度，而胶原蛋白则赋予骨头弹性。

- A 处于自然位置的右侧听小骨，内侧面观
- B 锤骨，前面观
- C 锤骨，后面观
- D 砧骨，侧面观
- E 砧骨，内侧面观
- F 镫骨，侧前下面观
- G 镫骨底，内侧后下面观

- 1 锤骨
- 2 砧骨
- 3 镫骨
- 4 锤骨头
- 5 关节面
- 6 锤骨柄
- 7 锤骨颈
- 8 外侧突
- 9 前突
- 10 砧骨体
- 11 短支
- 12 长支
- 13 豆状突
- 14 镫骨头
- 15 后支
- 16 前支
- 17 镫骨底

Also available from 3B Scientific®:

1009698 Human cancellous bone

Ebenfalls bei 3B Scientific® erhältlich:

1009698 Menschliche Knochenspongiosa

Tambien disponible en 3B Scientific®:

1009698 Tejido óseo esponjoso humano

Egalement disponible auprès de 3B Scientific® :

1009698 Os spongieux humain

Também disponível na 3B Scientific®:

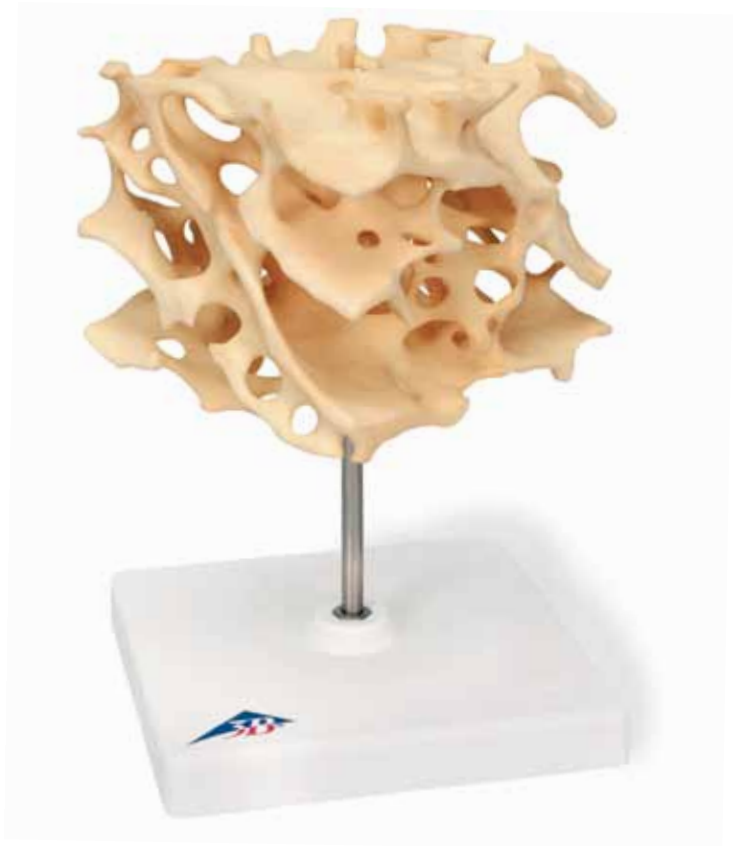1009698 Osso humano esponjoso

Disponibile anche presso 3B Scientific®:

1009698 Sostanza spugnosa umana

3B Scientific®では他にも花のモデルをご用意しております

1009698 海綿骨と骨梁, 100倍大モデル



3B Scientific
A worldwide group of companies

