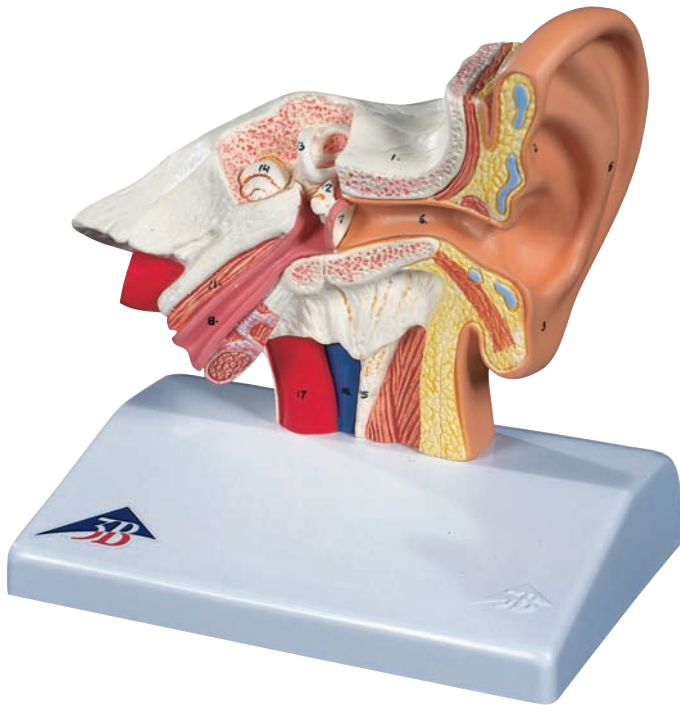


E12 Desktop Ear Model



Latin


- 1 Os temporale
- 2 Auricula
- 3 Lobulus auriculae
- 4 Helix
- 5 Antihelix
- 6 Meatus acusticus externus
- 7 Membrana tympanica
- 8 Tuba auditiva
- 9 Meatus acusticus internus
- 10 N. vestibulocochlearis
- 11 M. tensor tympani
- 12 Ossicula auditus malleus, incus, stapes
- 13 Labyrinthus vestibularis, ductus semicirculares
- 14 Cochlea
- 15 Processus styloideus ossis temporalis
- 16 V. jugularis interna
- 17 A. carotis interna



Ear Model

English

- 1 Temporal bone
- 2 Auricle
- 3 Lobule of auricle
- 4 Helix
- 5 Antihelix
- 6 External acoustic meatus
- 7 Tympanic membrane
- 8 Pharyngotympanic tube
- 9 Internal acoustic meatus
- 10 Vestibulocochlear nerve
- 11 Tensor tympani muscle
- 12 Auditory ossicles malleus, incus, stapes
- 13 Vestibular labyrinth, semicircular ducts
- 14 Cochlea
- 15 Styloid process of temporal bone
- 16 Internal jugular vein
- 17 Internal carotid artery



- 1 Schläfenbein
- 2 Ohrmuschel
- 3 Ohrläppchen
- 4 Windung der Ohrmuschel
- 5 Gegenwindung der Ohrmuschel
- 6 Äußerer Gehörgang
- 7 Trommelfell
- 8 Ohrtrompete
- 9 Innerer Gehörgang
- 10 8. Hirnnerv (N. vestibulocochlearis)
- 11 Trommelfellspanner
- 12 Gehörknöchelchen: Hammer, Amboß, Steigbügel
- 13 Labyrinth, Bogengänge
- 14 Gehörschnecke
- 15 Griffelfortsatz des Schläfenbeins
- 16 Drosselvene
- 17 Innerer Ast der Kopfschlagader



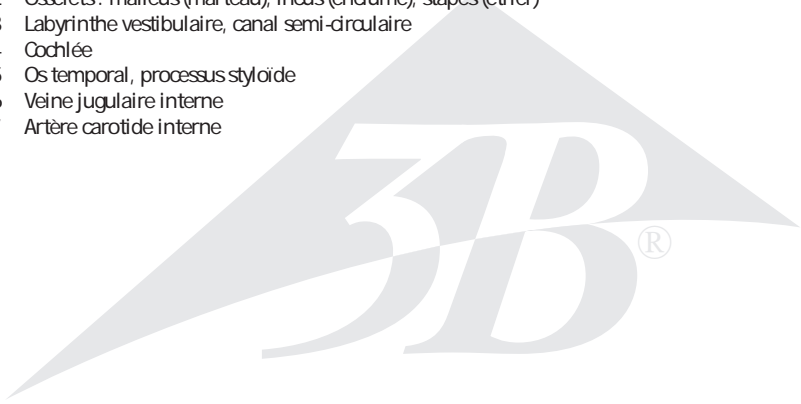
Modelo del oído

Español

- 1 Hueso temporal
- 2 Oreja
- 3 Lóbulo de la oreja
- 4 Helix
- 5 Antehélix
- 6 Conducto auditivo externo
- 7 Membrana timpánica
- 8 Trompa auditiva
- 9 Conducto auditivo interno
- 10 N. auditivo (VIII par craneal)
- 11 M tensor del tímpano
- 12 Huesecillos del oído: martillo, yunque, estribo
- 13 Laberinto vestibular, conductos semicirculares
- 14 Caracol
- 15 Hueso temporal, apófisis estiloideas
- 16 V. yugular interna
- 17 A. carótida interna



- 1 Os temporal
- 2 Auricule de l'oreille
- 3 Lobule de l'auricule
- 4 Hélix de l'oreille externe
- 5 Anthélix
- 6 Méat acoustique externe
- 7 Membrane tympanique
- 8 Trompe auditive (Trompe d'Eustache)
- 9 Méat acoustique interne
- 10 Nerf vestibulo-cochléaire
- 11 Muscle tenseur du tympan
- 12 Osselets: malleus (marteau), incus (enclume), stapès (étrier)
- 13 Labyrinthe vestibulaire, canal semi-circulaire
- 14 Cochlée
- 15 Os temporal, processus styloïde
- 16 Veine jugulaire interne
- 17 Artère carotide interne




Modelo de orelha

Português

- 1 Osso temporal
- 2 Aurícula
- 3 Lóbulo auricular
- 4 Hélice
- 5 Anti-hélice
- 6 Meato auditivo externo
- 7 Membrana timpânica
- 8 Tuba auditiva (tuba de Eustáquio)
- 9 Meato auditivo interno
- 10 Nervo vestibulococlear
- 11 Músculo tensor da membrana timpânica (músculo de Toynbee)
- 12 Ossículos do ouvido: martelo, bigorna, estribo
- 13 Labirinto vestibular, ducto semicircular
- 14 Cóclea
- 15 Processo estilóide do osso temporal
- 16 Veia jugular interna
- 17 Arteria carótida interna



- 1 Osso temporale
- 2 Padiglione auricolare
- 3 Lobo
- 4 Elica
- 5 Antelica
- 6 Meato acustico esterno
- 7 Membrana timpanica
- 8 Tuba di Eustachio
- 9 Meato acustico interno
- 10 Nervo vestibolo codeare
- 11 Muscolo tensore del timpano
- 12 Ossicini dell'udito: martello, incudine, staffa
- 13 Dotto semicircolare
- 14 Codea
- 15 Processo stiloideo
- 16 Vena giugulare interna
- 17 Arteria carotide interna



平衡聴覚器モデル

日本語

側頭骨

耳介

耳垂

耳輪

対輪

外耳道

鼓膜

耳管

内耳道

前庭蝸牛神経

鼓膜張筋

耳小骨：ツチ骨，キヌタ骨，アブミ骨

前庭迷路，半規管

蝸牛

側頭骨茎状突起

内頸静脈

内頸動脈



